

Cardiopatía congênita incomum em paciente com Síndrome de Down - Um relato de caso

Rare congenital heart disease in a patient with Down's syndrome - case report

Karolyne Pricyla Vogel

(Autor de Correspondência)

E-mail: karolpvogel@gmail.com

Afiliação(ões): [1] - Universidade da Região de Joinville, Medicina - Joinville - Santa Catarina - Brasil

Patricia Tessari

E-mail: patriciatessari@hotmail.com

Afiliação(ões): [1] - Universidade da Região de Joinville, Medicina - Joinville - Santa Catarina - Brasil

Jéssica Heloise Gomes da Silva

E-mail: jessicaheloise@hotmail.com

Afiliação(ões): [1] - Universidade da Região de Joinville, Medicina - Joinville - Santa Catarina - Brasil

Maria Luiza Floriano

E-mail: marialuizafloriano@hotmail.com

Afiliação(ões): [1] - Universidade da Região de Joinville, Medicina - Joinville - Santa Catarina - Brasil

Vinicius Ribas de Abreu Borges

E-mail: viniribasborges@hotmail.com

Afiliação(ões): [1] - Universidade da Região de Joinville, Medicina - Joinville - Santa Catarina - Brasil

Julia Simões Pabis

E-mail: juliapabis@hotmail.com

Afiliação(ões): [1] - Universidade da Região de Joinville, Medicina - Joinville - Santa Catarina - Brasil

Mona Adalgisa Simões

E-mail: monasimoes@uol.com.br

Total: 7 Autores

RESUMO

A Anomalia de Ebstein, além de ser uma cardiopatia congênita rara, é infrequentemente associada à Síndrome de Down. No presente relato, descreve-se um caso de recém-nascido portador dessa associação, com quadro clínico de cianose persistente, ao ecocardiograma apresentava implantação anômala de folheto da valva tricúspide com insuficiência valvar moderada, tendo, ao fim da internação, uma boa evolução clínica. A anomalia de Ebstein é uma alteração cardíaca envolvendo a posição e a estrutura da válvula tricúspide e tem alta mortalidade no período neonatal. A síndrome de Down é uma alteração cromossômica acompanhada de múltiplas alterações congênitas, com alta prevalência das anomalias cardíacas. A associação da Anomalia de Ebstein com outras síndromes, como a relatada, e anomalias extracardíacas é muito incomum e matéria de poucos relatos de caso. Por isso, com a predisposição dos pacientes com Síndrome de Down a desenvolver problemas cardíacos, deve-se enfatizar que os portadores dessa síndrome devem ser sistematicamente submetidos à avaliação cardiológica completa, com exame ecocardiográfico. Conhecer suas diferenças anatômicas, variáveis hemodinâmicas e malformações associadas são imperativos para um bom manejo do seu portador, otimizando, assim, sua longevidade.

DESCRITORES: Síndrome de Down. Anomalia de Ebstein. Recém-Nascido

ABSTRACT

Ebsteins anomaly, in addition to being a rare congenital heart disease, is infrequently associated with Down's Syndrome. In this paper, it's described a case report of a newborn with this association, who presented with persistent cyanosis. The echocardiogram showed anomalous insertion of tricuspid valve leaflet with moderate valvar insufficiency, having a good outcome at the end of hospitalization. Ebstein's anomaly is a cardiac modification related with the position and structure of the tricuspid valve and has high mortality in the neonatal period. The Down Syndrome is a chromosomal alteration accompanied by major congenital changes, with a high prevalence of cardiac abnormalities. An association of Ebsteins anomaly with other syndromes, such as the one reported, and extracardiac abnormalities is very uncommon and subject of few case reports. Therefore, giving the predisposition of patients with Down syndrome to develop cardiac problems, it must be emphasized that these patients should be systematically submitted to complete cardiac evaluation, with echocardiographic examination. Knowing their anatomical differences, hemodynamic variables and associated malformations are an imperative for a good management of its bearer, and, therefore, it's longevity.

HEADINGS: Down syndrome. Ebstein Anomaly. Infant, Newborn, Diseases

Fonte de financiamento: Não

Conflito de interesses: Não

É Ensaio Clínico? Não

Data de Submissão: Wednesday, October 2, 2019

Decisão final: Friday, January 3, 2020

Cardiopatia congênita incomum em paciente com Síndrome de Down – Um relato de caso

Rare congenital heart disease in a patient with Down's syndrome – case report

Karolyne Pricyla Vogel¹, Patricia Tessari¹, Jessica Heloise Gomes da Silva¹, Maria Luíza Floriano¹, Vinícius Ribas de Abreu Borges¹, Julia Simões Pabis¹ e Mona Adalgisa Simões².

Universidade da Região de Joinville¹

Centro Multidisciplinar de Ensino Especializado e Pesquisa²

RESUMO

A Anomalia de Ebstein, além de ser uma cardiopatia congênita rara, é infreqüentemente associada à Síndrome de Down. No presente relato, descreve-se um caso de recém-nascido portador dessa associação, com quadro clínico de cianose persistente, ao ecocardiograma apresentava implantação anômala de folheto da valva tricúspide com insuficiência valvar moderada, tendo, ao fim da internação, uma boa evolução clínica. A anomalia de Ebstein é uma alteração cardíaca envolvendo a posição e a estrutura da válvula tricúspide e tem alta mortalidade no período neonatal. A síndrome de Down é uma alteração cromossômica acompanhada de múltiplas alterações congênitas, com alta prevalência das anomalias cardíacas. A associação da Anomalia de Ebstein com outras síndromes, como a relatada, e anomalias extracardíacas é muito incomum e matéria de poucos relatos de caso. Por isso, com a predisposição dos pacientes com Síndrome de Down a desenvolver problemas cardíacos, deve-se enfatizar que os portadores dessa síndrome devem ser sistematicamente submetidos à avaliação cardiológica completa, com exame ecocardiográfico. Conhecer suas diferenças anatômicas, variáveis hemodinâmicas e malformações associadas são imperativos para um bom manejo do seu portador, otimizando, assim, sua longevidade.

Palavras-chave: Síndrome de Down; Anomalia de Ebstein; cardiopatia congênita; cardiopediatria; relato de caso.

ABSTRACT

Ebstein's anomaly, in addition to being a rare congenital heart disease, is infrequently associated with Down's Syndrome. In this paper, it's described a case report of a newborn with this association, who presented with persistent cyanosis. The echocardiogram showed anomalous insertion of tricuspid valve leaflet with moderate valvar insufficiency, having a good outcome at the end of hospitalization. Ebstein's anomaly is a cardiac modification related with the position and structure of the tricuspid valve and has high mortality in the neonatal period. The Down Syndrome is a chromosomal alteration accompanied by major congenital changes, with a high prevalence of cardiac abnormalities. An association of Ebstein's anomaly with other syndromes, such as the one reported, and extracardiac abnormalities is very uncommon and subject of few case reports. Therefore, giving the predisposition of patients with Down syndrome to develop cardiac problems, it must be emphasized that these patients should be systematically submitted to complete cardiac evaluation, with echocardiographic examination. Knowing their anatomical differences, hemodynamic variables and associated malformations are an imperative for a good management of its bearer, and, therefore, it's longevity.

Keywords: Down syndrome; Ebstein's anomaly; congenic cardiopatics; cardiopediatrics; case report.

INTRODUÇÃO

A anomalia de Ebstein corresponde a 0,5% das cardiopatias congênitas e sua associação com Síndrome de Down é bastante rara⁵, sendo descrito, na literatura vigente, poucos relatos no mundo⁸. Descreve-se um caso de recém-nascido portador de anomalia de Ebstein associada à Síndrome de Down, com quadro clínico de cianose, porém com boa evolução clínica.

RELATO DE CASO

Recém-nascido do sexo feminino, com idade gestacional de 37 semanas, pesando 2800g, adequado para idade gestacional, com APGAR 8 no primeiro e quinto minutos. Foi admitido na UTI neonatal da Maternidade Darcy Vargas, em Joinville, estado de Santa Catarina, Brasil, por apresentar cianose persistente, mesmo com uso de O₂ inalatório. Histórico gestacional da mãe: 21 anos de idade, terceira gestação, 6 consultas de pré-natal, tabagista de 40 cigarros/dia e com histórico de abuso de drogas ilícitas até os 16 anos.

Ao exame físico, o recém nascido apresentava cianose, braquicefalia, base nasal alargada, epicanto, implantação baixa de orelhas, clinodactilia discreta em quinto dedo das mãos, ausculta cardíaca com sopro sistólico de regurgitação +/6+ em borda esternal esquerda média. A gasometria arterial inicial apresentava pH 7,35, pO₂ 54, pCO₂ 48, HCO₃ 26,5, BE0,4, SatO₂ 86%. O manejo clínico deste paciente foi realizado inicialmente com prostaglandina E1 (PgE1) na dose de 0,5µg/kg/min e com fluidos intravenosos em dose de 70ml/kg/dia.

Realizada avaliação cardiológica com ecocardiograma (figura 01 e 02) com o seguinte resultado: implantação anômala de folheto da valva tricúspide com insuficiência valvar moderada (Anomalia de Ebstein) e ECG com sobrecarga atrial direita e extrassístoles supraventriculares. A avaliação genética confirmou a suspeita clínica de Síndrome de Down, mostrando o cariótipo 47,XX + 21.

O paciente continuou cianótico no segundo dia de vida, bem como iniciou com sintomas de falência cardíaca. Deste modo, foi decidido pela manutenção do tratamento com PgE1 e pela adição de milrinona na dose de 0,75 µg/kg/min. Conduta que resultou na estabilização do paciente pelas próximas 48h, quando realizou-se um novo ecocardiograma que mostrou insuficiência moderada da valva tricúspide e valva pulmonar sem anormalidade.

Optou-se, então, pela descontinuação da PgE1, manutenção da milrinona com progressiva diminuição de dose e inserção de captopril na dose de 0,5mg/kg/dia ao esquema. No décimo dia de vida a milrinona foi também descontinuada, captopril foi mantido e adicionou-se furosemida 1mg/kg/dia.

O recém-nascido recebeu alta hospitalar no vigésimo dia de vida quando havia estabilizado o quadro clínico, com saturação de 92%, utilizando captopril e furosemida nas mesmas doses. Ainda, a paciente foi reavaliada com 45 dias de vida em uma clínica de cardiologia, e constatou-se que a mesma encontrava-se com quadro estabilizado, sendo mantida, portanto, as medicações e doses já em uso.

DISCUSSÃO :

A síndrome de Down (SD) é uma alteração cromossômica que possui incidência variável de acordo com a idade materna, mas na população geral, aproxima-se de 1 em 600 até 1.000 nascimentos.² É acompanhada de múltiplas alterações congênitas que podem gerar diversas complicações no desenvolvimento neurofisiológico e motor dos indivíduos atingidos, tais como hipotonia e disfunções motoras dinâmicas.³

Alem disso, a prevalência de anomalias cardíacas congênitas atinge 40 a 50% dos portadores de SD.² Estes pacientes geralmente se apresentam com cardiopatias congênitas acianogênicas de hiperfluxo pulmonar, em que não há cianose central, diferindo do descrito no caso. As principais cardiopatias congênitas acianogênicas de hiperfluxo pulmonar são a comunicação interventricular, a comunicação interarterial, o defeito do septo atrioventricular e

a persistência do canal arterial.⁷ Mais raramente, os portadores de SD podem apresentar cardiopatia congênita cianogênica, como exemplo, cita-se a Tetralogia de Fallot.⁷

Já a anomalia de Ebstein é definida como uma alteração cardíaca congênita rara envolvendo a posição e a estrutura da válvula tricúspide.¹ A etiologia é desconhecida, e na maioria dos casos parece ser multifatorial. Apesar de raros, têm sido descritos casos de AE familiar. A incidência é de 1:20.000 nascidos vivos⁸, sendo igual em ambos os sexos. Além disso, a mortalidade no período neonatal é alta, atingindo 70 a 85%.⁶

A doença é constituída do deslocamento dos pontos de aposição do folheto septal e mural da valva tricúspide no ventrículo direito, distante da junção atrioventricular. Os folhetos tornam-se parcialmente aderidos à parede, ocasionando o deslocamento do anel e de seu orifício funcional. O folheto anterior é anormal e redundante. A parte proximal do ventrículo torna-se atrializada e a parte distal, pequena com paredes finas e anormais.⁴

A gravidade dos sintomas e o grau de cianose dependem do grau de deslocamento e, conseqüentemente, do mau funcionamento da válvula tricúspide, além da gravidade funcional da obstrução da via de saída do ventrículo direito.¹ Pacientes com alterações discretas podem ser assintomáticos e ter diagnóstico incidental na adolescência ou na idade adulta. Portadores de malformação grave têm apresentação neonatal, cursando com cianose, cardiomegalia e longos murmúrios holossistólicos.⁴ As arritmias cardíacas são frequentes; as mais comuns são numerosas extrassístoles e taquicardia paroxística, geralmente supraventricular.¹

Para realizar o diagnóstico da anomalia de Ebstein, faz-se necessário: avaliação clínica minuciosa, eletrocardiograma, radiografia de tórax, avaliação com ecodopplertranstorácico e oximetria com o exercício.⁴

No caso descrito, o recém-nascido apresentava cianose persistente, o que vai ao encontro dos dados da literatura, a qual traz a anomalia de Ebstein como quarta cardiopatia cianogênica mais frequente no período neonatal.⁴

Além do mais, a associação da Anomalia de Ebstein com outras síndromes e anomalias extracardíacas é muito incomum e matéria de poucos relatos de caso.⁵ A concomitância da SD com a AB é bastante rara.⁸

Portanto, com a predisposição dos pacientes com Síndrome de Down a desenvolver problemas cardíacos, o manejo dos mesmos deve ser individualizado. Neste caso, em que houve associação da SD com a anomalia de Ebstein, em virtude da boa evolução clínica do paciente, optou-se por retardar a correção cirúrgica do paciente, ao invés da realização já no período neonatal.

Deve-se enfatizar que portadores dessa síndrome necessitam ser sistematicamente submetidos à avaliação cardiológica completa, com exame ecocardiográfico. Conhecer as diferenças anatômicas, variáveis funcionais e malformações associadas, de ambas as síndromes, são imprescindíveis para um bom manejo de seu portador.

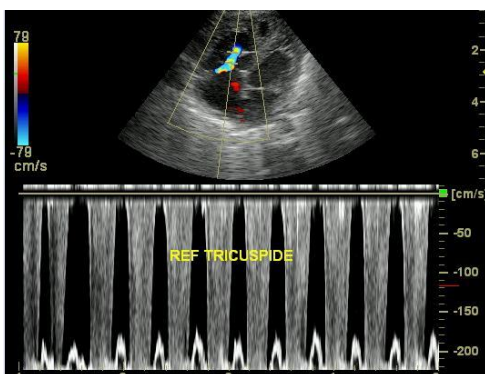


Figura 01.

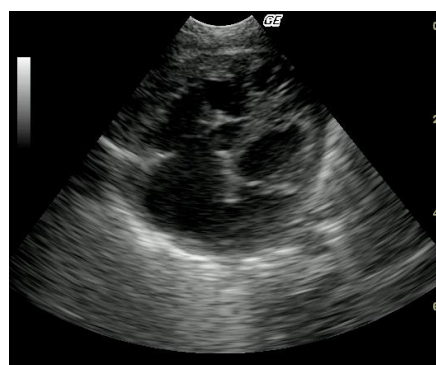

Figura 02

REFERÊNCIAS

1. Ahel V, Kilvain S, Manic VR, Taylor JFN, Vukas D. Right atrial reduction for Tachyarrhythmias in Ebstein's Anomaly in infancy. Tex Heart Inst J. 2001; 28:297-300
2. Boas L, Albernaz EP, Costa RG. Prevalência de cardiopatias congênitas em portadores da síndrome de Down na cidade de

Pelotas (RS). *Jornal de Pediatria*. 2009 [acesso em: 05 nov. 2017]; 403-407. Disponível em: <http://dx.doi.org/10.1590/S0021-75572009000500006>

3. Correa JCF et al. A existência de alterações neurofisiológicas pode auxiliar na compreensão do papel da hipotonia no desenvolvimento motor dos indivíduos com síndrome de Down. *Fisioterapia e Pesquisa*. 2011 [acesso em: 05 nov. 2017]. 18 (4), 377-381. Disponível em: <http://dx.doi.org/10.1590/S1809-29502011000400014>
4. Jorge JC; Pires BLS; Rodrigues FAL. Anomalia de Ebstein: relato de caso. *Revista Médica de Minas Gerais, Belo Horizonte*. Jan. 2012 [acesso em: 05 nov. 2017]. 22 (4): 29-33. Disponível em: <http://www.rmmg.org/artigo/detalhes/727>
5. Leite MF, Gianisella RB, Zielinsky P. Intrauterine detection of Ebstein's anomaly and Down's syndrome. Prenatal diagnosis of a rare combination. *Arq Bras Cardiol*. 2004; 82 (4):390-395.
6. Moura AMC. et al. Anomalia de Ebstein: um Caso com uma Evolução Inesperada. *Rev Port Cardiol*. Out. 2008. 28 (10): 1329-1332.
7. Mustacchi, Z. Guia do bebê com Síndrome de Down. São Paulo: Associação mais 1; 2009. p. 39-41.
8. De Rubens-Figueroa J, Marino B. Paciente con anomalía de Ebstein y síndrome de Down. Una extraña combinación. *Acta Pediátrica de Mexico* 2014; 35(3): 218-221.

Anexos

Não há imagens no manuscrito.